Dr Jean-Noël Heuleu
Médecin-directeur, CRRF La Châtaigneraie (Menucourt-Paris)

Les arthroses invalidantes des membres inférieurs *

Coxarthroses. Gonarthroses.

Atteinte articulaire chronique caractérisée par une destruction (« usure ») initiale des cartilages articulaires, l'arthrose peut être primitive, ou secondaire à une déformation articulaire. Les atteintes de la hanche (coxarthroses) et du genou (gonarthroses) sont les plus fréquentes, et responsables potentielles d'une invalidité ou d'un handicap surajouté, même si la chirurgie (prothèses articulaires) en a considérablement amélioré le pronostic fonctionnel.

QU'EST-CE QUE L'ARTHROSE ?

L'arthrose peut être primitive ou secondaire. Elle est **primitive** si aucune cause ni aucune malformation de l'articulation ne peut être retrouvée, **secondaire** si elle succède à une déformation articulaire, congénitale (malformation) ou acquise après un accident (fracture intra-articulaire, lésion ligamentaire grave, lésion vasculaire). L'arthrose peut être isolée (une seule articulation) comme dans les arthroses secondaires ou intéresser plusieurs articulations. Dans ce cas, on peut parler de maladie arthrosique.

Les recherches actuelles n'ont pas encore bien déterminé le **mécanisme** intime qui préside à l'évolution de l'arthrose, ce qui explique la pauvreté des traitements de fond anti-arthrosiques. L'arthrose, bien que **processus dégénératif,** ne doit pas être confondue avec le vieillissement (même si le vieillissement de la population augmente le nombre de cas de ces affections) ; il existe toujours soit un facteur prédisposant mécanique soit un terrain génétique favorable.

L'arthrose peut survenir dans un contexte particulier : la **chondrocalcinose** articulaire diffuse (CCAD). Cette affection évolue sur un mode inflammatoire et présente quelques ressemblances avec la polyarthrite rhumatoïde, mais débute plus tardivement (après 50 ans) et les radiographies permettent de constater la présence de liserés de calcinose doublant le cartilage articulaire. Les articulations les plus fréquemment atteintes sont : poignets et doigts, épaules, hanches et genoux.

I. Les arthroses de hanche ou coxarthroses

LES COXARTHROSES PRIMITIVES

MANIFESTATIONS

Elles peuvent être unilatérales mais plus **souvent bilatérales** lorsqu'elles entrent dans le cadre d'une polyarthrose. **Elles débutent** habituellement après 40 ou 50 ans et leur évolution est lente. Il est rare qu'elle se fasse d'une façon symétrique. Les circonstances dans lesquelles elles sont connues sont cliniques : douleurs mécaniques : accentuées par la marche, la montée et la descente d'escaliers, l'accroupissement, etc. mais calmées par le repos couché. Il est classique de dire que l'évolution de la coxarthrose est progressive ; en fait, elle se fait souvent

*Source : "DEFICIENCES MOTRICES ET SITUATIONS DE HANDICAPS" - ed. APF - 2002

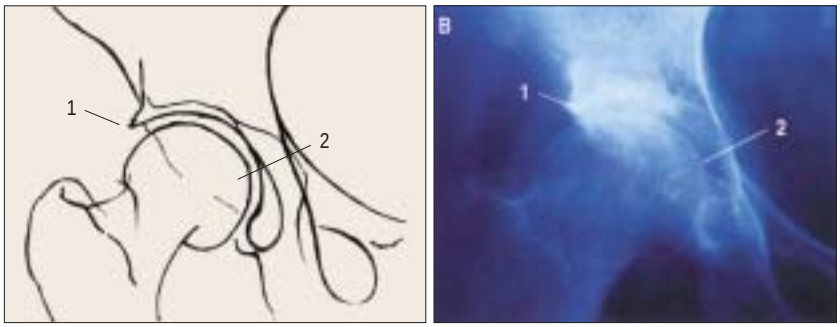

Figure 1.
1. Les ostéophytes (prolifération osseuse) sont un des signes de la souffrance de l'articulation ;
2. le pincement de l'espace articulaire entre fémur et bassin (cotyle) témoigne de l'usure des cartilages (invisibles sur la radio).

par poussées de quelques semaines ou de quelques mois, périodes pendant lesquelles les douleurs sont au premier plan. En dehors de ces poussées, la coxarthrose peut être bien tolérée.

À l'examen, on constate souvent une boiterie d'esquive (évitement de l'appui) du côté le plus douloureux ou une attitude vicieuse (le plus souvent en flessum-rotation externe). Les amplitudes articulaires sont limitées surtout pour l'extension, l'abduction et la rotation interne. Il existe des contractures des muscles péri-articulaires.

La radiographie (fig. 1B) confirme le diagnostic : pincement de l'interligne articulaire (espace entre les deux os) témoignant de l'usure du cartilage, des ostéophytes (proliférations osseuses) sur le cotyle et la tête fémorale (2), voire des géodes (cavités) osseuses du cotyle et de la tête fémorale, signes d'une souffrance articulaire déjà très importante.

Évolution sous traitement

Elle se fait sur plusieurs années, parfois plus de dix à vingt ans, nécessitant des médications **antalgiques, anti-inflammatoires** pendant les poussées. La **rééducation** permet d'entretenir une meilleure mobilité articulaire et une force musculaire satisfaisante. Une bonne musculature de hanche permet de mieux tolérer la coxarthrose. Dans les formes très douloureuses, la rééducation en piscine et les cures climatiques sont souvent efficaces. La limitation du périmètre de marche, les difficultés dans les activités quotidiennes, la raideur en position de flessum-rotation externe (flessum : flexion irréductible), les douleurs de plus en plus intenses, parfois nocturnes, nécessitent la décision d'une intervention chirurgicale parfaitement réglée : **l'arthroplastie ou prothèse totale de hanche**. Pratiquée depuis un peu plus de trente ans, de plus en plus fiable, elle transforme de façon spectaculaire les performances et la vie du coxarthrosique.

LES COXARTHROSES SECONDAIRES

Secondaires à une malformation de hanche

La coxarthrose secondaire survient dans la majorité des cas sur une hanche malformée à la naissance : **luxation congénitale** (fig. 2 C) dans les formes majeures : la tête du fémur sort de la cavité du cotyle où elle se trouve normalement ; **dysplasie simple** dans les formes mineures : la partie supérieure du cotyle (« toit ») ne recouvre pas assez la tête du fémur (fig. 2 B). Dans cette forme, les pre-

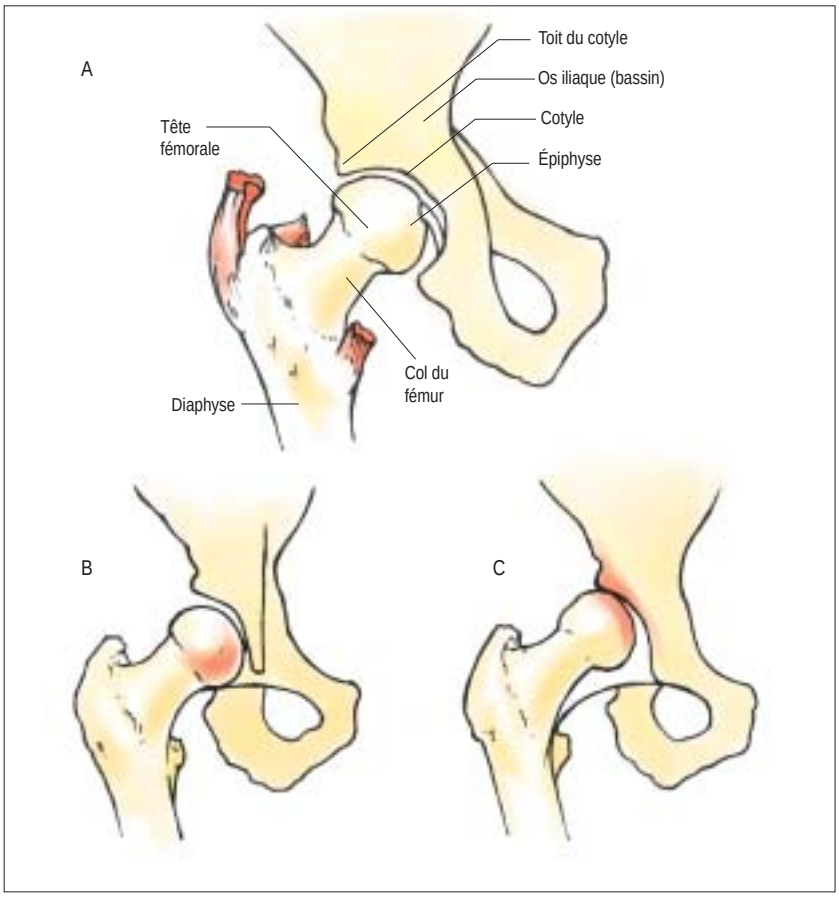

Figure 2.
A : Hanche normale.
B : Dysplasie : la tête du fémur est mal recouverte par le toit du cotyle.
C : Luxation : déplacement de la tête fémorale.

miers symptômes peuvent apparaître avant l'âge de 30 ans. L'évolution peut être plus rapide que dans la forme primitive. Il faut pourtant préciser que le **dépistage systématique** des malformations de hanche et le traitement proposé ont singulièrement diminué la fréquence de ces formes. Cette pathologie est particulièrement observée en Bretagne. Traitement : à l'âge adulte, pour éviter l'évolution vers l'arthrose, il est possible de proposer des interventions chirurgicales dont le but est de corriger la dysplasie ou du moins d'en atténuer les effets. Si l'évolution est très invalidante, la solution chirurgicale par arthroplastie (prothèse) totale de hanche est proposée.

Autres causes de coxarthroses secondaires

Elles sont moins fréquentes ; on peut signaler : l'arthrose de la **chondrocalcinose** articulaire, l'arthrose **post-traumatique** (après fracture ou luxation), l'arthrose après **ostéonécrose** de la tête fémorale, très souvent secondaire, en fait, à un traumatisme (la tête du fémur se fragmente et se déforme). Elles peuvent évoluer rapidement, nécessitant une prothèse totale. Ces formes d'évolution rapide sont appelées coxopathies destructrices rapides (CDR).

II. Les arthroses du genou ou gonarthroses

Elles sont aussi fréquentes que les coxarthroses et l'on peut aussi distinguer les arthroses primitives et secondaires. Cependant, le genou, de par sa constitution anatomique, explique que la gonarthrose puisse intéresser l'un ou les trois compartiments qui le constitue.

GONARTHROSE PRIMITIVE

Elle touche le plus souvent les trois compartiments articulaires. Elle est bilatérale mais non nécessairement symétrique (fig. 3).

Les circonstances de découverte sont univoques : poussées douloureuses parfois accompagnées d'épanchement, gênant la marche, les activités quotidiennes, la montée et la descente d'escaliers. Ces douleurs sont habituellement soulagées par le repos couché mais parfois exacerbées par la position assise prolongée. **L'évolution** se fait par poussées douloureuses et pseudo-inflammatoires sur plusieurs semaines ou mois. En dehors de ces poussées, l'arthrose peut être bien tolérée.

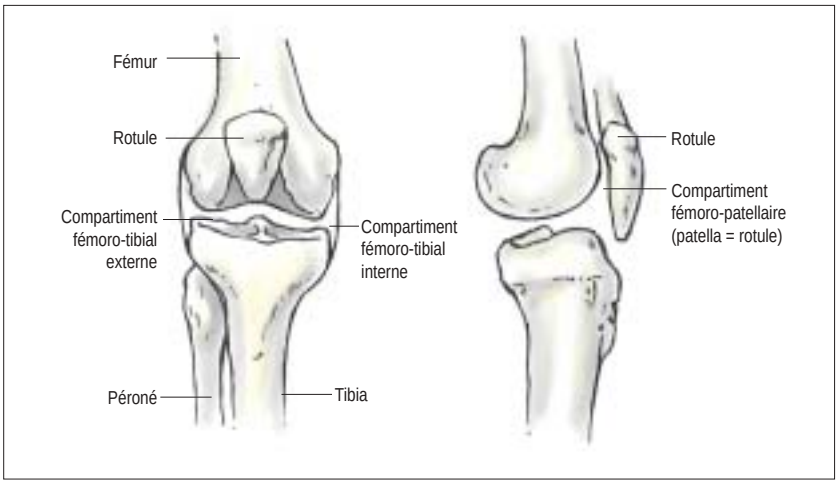

Figure 3.
Le genou : les trois compartiments.

L'examen révèle souvent une boiterie d'esquive ou une gêne importante, de par la raideur articulaire, objectivée lors de l'examen, qui révèle un flessum (perte d'extension très préjudiciable à la fonction et à la stabilité du genou). La flexion est souvent limitée. Un épanchement associé doit amener à la ponction du genou. On note l'existence de douleurs importantes intéressant la circonférence complète de l'articulation. Une amyotrophie (fonte musculaire) de la cuisse est presque toujours associée. La radiographie confirme le diagnostic.

Traitements : **antalgiques et anti-inflammatoires** pendant les périodes de poussées. On peut proposer des **infiltrations** intra-articulaires de cortisone, souvent efficaces plusieurs semaines voire plusieurs mois et plus faciles à réaliser que pour la hanche. **La rééducation** est indispensable et permet d'entretenir plus longtemps la mobilité articulaire, de s'opposer au flessum du genou et surtout d'entretenir une bonne musculature péri-articulaire, meilleur garant de la stabilité de l'articulation. Bien rééduquée, une arthrose du genou peut être mieux tolérée, retardant la décision chirurgicale.

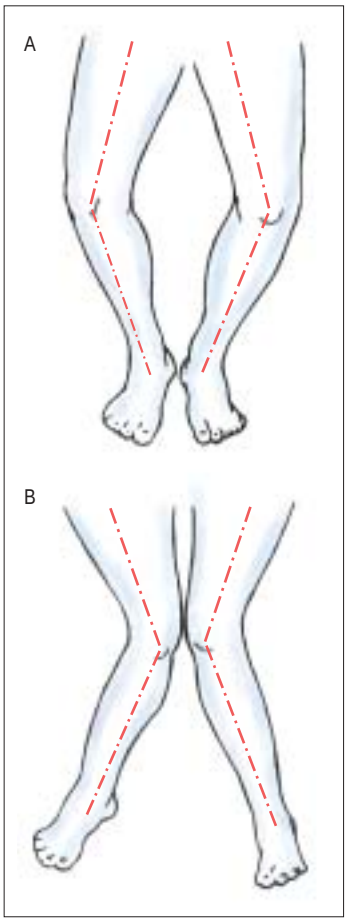

Figure 4.
Déformations du genou pouvant entraîner une gonarthrose.
A : Genu varum : en ( ).
B : Genu valgum : en X.

L'évolution se fait habituellement sur une ou deux décennies. Lorsqu'elle entrave la fonction et devient source de douleurs permanentes, l'arthroplastie (prothèse) totale du genou est pratiquée.
La prothèse totale du genou a maintenant acquis une parfaite fiabilité, ses résultats sont excellents sur la douleur et très satisfaisants sur la mobilité articulaire mais la rééducation post-opératoire est ici encore plus nécessaire que pour la hanche.

LES ARTHROSES SECONDAIRES DU GENOU

Elles sont fréquentes, survenant sur des **dysplasies** du genou, surtout de l'articulation rotulienne, dans les **suites de fractures, d'entorses et de lésions méniscales** mal traitées. Au cours de ces formes, la localisation peut être unicompartimentaire (n'intéressant qu'un seul des trois compartiments du genou : fig. 3). On parle alors **d'arthroses fémoro-patellaires** (les mieux tolérées), **fémoro-tibiales internes** (survenant sur genoux déformés en varus : genoux « en-dehors » ou « entre parenthèses » ; ce sont les moins bien tolérées) ou **fémoro-tibiales externes** (sur genoux en valgus, « en-dedans » ou « en X »). Ces arthroses unicompartimentaires réagissent habituellement bien à la rééducation. Lorsqu'elles sont très mal tolérées, invalidantes, une prothèse unicompartimentaire peut être proposée. Au préalable et dans les déformations assez franches, des ostéotomies de correction permettent de gagner quelques années.

Il **existe d'autres formes d'arthrose du genou** : l'arthrose de la chondrocalcinose, qui évolue par poussées pseudo inflammatoires et peut bien réagir aux infiltrations. Les ostéonécroses, surtout du condyle interne, sont assez particulières, nécessitant une diminution d'appui à la marche, à l'aide de deux cannes pendant plusieurs semaines, et parfois une prothèse.