Dr Véronique Leroy-Malherbe
SESSD APF d'Arpajon et d'Orsay (91), responsable du Centre ressources pour l'enfant avec lésion cérébrale acquise – Hôpital national de Saint-Maurice (94)

L'épilepsie de l'enfant les encéphalopathies épileptiques *

La crise comitiale est liée à une activité excessive et paroxystique (décharge soudaine et brève) des cellules nerveuses cérébrales. On parle d'épilepsie lorsqu'il y a répétition de crises non provoquées. Chez l'enfant, le cerveau immature reste facilement excitable, ce qui favorise le développement d'une épilepsie active. L'épilepsie est donc un problème médical majeur de l'enfance puisque sa prévalence est de 4 à 5 %. Ne sera considérée ici que l'épilepsie venant se surajouter à une déficience motrice par lésion cérébrale ou entrant dans le cadre de maladies épileptiques particulières.

La crise partielle est liée à une activité anormale d'une zone localisée du cerveau. Elle peut être secondaire à une lésion cérébrale localisée, on parle alors d'épilepsie lésionnelle (seule traitée dans cet article) ; son expression clinique dépendra de la zone qui décharge.

La crise généralisée correspond à une extension à l'ensemble du cortex cérébral de l'activité anormale ; elle peut survenir d'emblée ou être secondaire à une crise partielle.

Les encéphalopathies épileptiques touchent le nourrisson atteint de lésions cérébrales souvent plus diffuses. Elles se manifestent par des crises généralisées symptomatiques. On décrit le syndrome de **West, le syndrome de Lennox-Gastaud, l'épilepsie myoclonique**

COMMENT SE MANIFESTE-T-ELLE ?

Chez le nourrisson

L'expression est polymorphe (diverse) : crise tonique (enraidissement progressif), crise clonique (violentes et fortes contractions musculaires des membres ou de l'axe tronc-tête), crise myoclonique (secousses musculaires brèves bilatérales qui peuvent être à l'origine de chutes), crise atonique (soudaine chute de tonus de très brève durée qui peut précipiter le sujet au sol) ; certains signes atypiques peuvent être des crises partielles : déviation des yeux, mouvement bucco-facial, apnée, trouble vasomoteur. C'est dire l'importance de l'observation au quotidien de l'enfant.

Chez l'enfant plus grand

Les manifestations épileptiques peuvent comporter des modifications brusques de la conscience, du comportement, des fonctions supérieures, motrices, sensorielles ou végétatives, isolément ou en association. On distingue crise généralisée et crise partielle.

 *Source : "DEFICIENCES MOTRICES ET SITUATIONS DE HANDICAPS" - ed. APF - 2002

– **La crise généralisée correspond à la succession de trois phases** :

• un mouvement tonique avec enraidissement de l'ensemble du corps qui entraîne la chute et un risque de morsure de langue, révulsion oculaire et perte de connaissance ;

• des mouvements cloniques (alternance de contractions et relâchements musculaires) symétriques des quatre membres, avec des signes végétatifs (rougeur ou pâleur, dilatation pupillaire, incontinence urinaire) ;

• une phase post-critique avec confusion ou somnolence. Au réveil, l'enfant n'a gardé aucun souvenir de cet épisode qui, le plus souvent, a débuté brutalement, sans signe prémonitoire.

– **Les crises partielles** peuvent être de type motrice (élévation d'un bras, déviation conjuguée de la tête et des yeux), sensitivomotrice (crise « bravais-jacksonienne » faite de mouvements cloniques s'étendant progressivement depuis l'extrémité de la main jusqu'à l'épaule, puis la zone péribuccale puis le membre inférieur), sensorielles faites d'automatismes simples sans altération de la conscience (mastication, salivation, marche devant soi), ou d'une symptomatologie élaborée (crise psychomotrice tel un comportement « bizarre », crise psychosensorielle, comme l'impression pour le patient qu'il a déjà vu une scène).

L'électroencéphalogramme (EEG) est l'enregistrement de l'activité électrique du cerveau qui apparaît sous forme d'ondes. La forme, l'amplitude, la fréquence et l'intensité de ces ondes dépendent de l'activité du cortex cérébral. L'hyperactivité incontrôlée qui déclenche une crise se traduit par un aspect anormal de pointes, pointes-ondes ou par diverses activités rythmiques (fig.1). Néanmoins, un EEG normal n'élimine pas l'hypothèse d'une épilepsie. On peut être amené à réaliser un EEG des 24H ou un EEG couplé à un enregistrement vidéo pour ne pas passer à côté de l'enregistrement d'une crise.

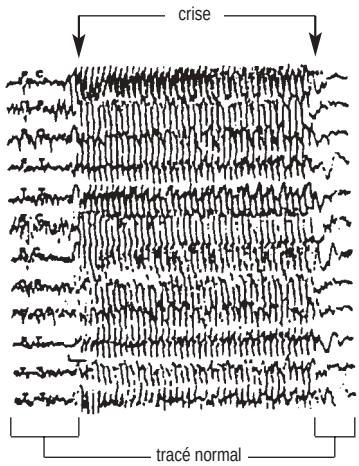

Figure 1
Crise épileptique à l'électroencephalogramme. (EEG)

QUELLE EN EST LA CAUSE ?

Lorsqu'une cause est retrouvée, on parle d'épilepsie lésionnelle (en rapport avec une lésion détectable) ou symptomatique (l'épilepsie est un des symptômes d'une affection sous-jacente), ou encore d'épilepsie secondaire. Seuls ces cas seront traités dans ce chapitre.

Les épilepsies partielles lésionnelles représentent 25 à 40 % des épilepsies de l'enfant. Parmi les causes de lésion cérébrale focale, on retrouve des séquelles de souffrance anté- ou périnatale, un accident vasculaire cérébral, un hématome cérébral, une malformation cérébrale, un traumatisme crânien, une tumeur cérébrale…

Les épilepsies généralisées symptomatiques (dues à une cause sous-jacente) représentent 10 à 15 % des épilepsies de l'enfant. On les retrouve dans le cadre de maladies neurologiques évolutives, de neuroectodermose, cf. p. 397), de malformations cérébrales, de lésions anoxo-ischémiques anté- ou périnatales étendues.

COMMENT ÉVOLUE-T-ELLE ?

Les épilepsies partielles lésionnelles peuvent être jugulées par un traitement mais, dans certains cas, le pronostic peut être très mauvais. Du fait de la présence

d'une lésion, le risque de récidive des crises est présent tout au long de la vie et une rémission complète n'est pas toujours obtenue malgré un traitement adapté. Les épilepsies généralisées lésionnelles ont un pronostic variable. **Dans le cadre des encéphalopathies épileptiques**, une accalmie complète des crises est rarement obtenue et l'évolution neurologique peut être préoccupante, marquée par une stagnation voire une détérioration intellectuelle.

QUELS TRAITEMENTS ET PRISE EN CHARGE PEUT-ON PROPOSER ?

Le climat de tabou social qui règne autour de l'épilepsie et le risque de récidive permanent qui touche le sujet porteur d'une épilepsie lésionnelle en font une pathologie dont la prise en charge comporte plusieurs approches.

Traitement de la crise

Toute personne ayant en charge, quel que soit le moment de la journée, un enfant épileptique, doit savoir comment se comporter devant une crise.

Traitement de fond (continu, même en dehors des crises)

Le but d'un traitement anti-épileptique est d'empêcher ou de limiter la répétition des crises en modifiant le moins possible le mode de vie de l'enfant. Les médicaments : un traitement de fond s'impose s'il y a lésion cérébrale avérée. Les médicaments utilisés ne commencent à agir que quelques jours après le début de leur prise régulière et peuvent entraîner des effets secondaires qui nécessitent une surveillance régulière, par un examen clinique et des prises de sang. L'efficacité du traitement est jugée sur la disparition des crises et le comportement de l'enfant. Dans le cadre des encéphalopathies épileptiques, le but sera d'obtenir une diminution du nombre et de la durée des crises. Le suivi du traitement : le traitement est prescrit pour plusieurs années et nécessite parfois d'être adapté ou modifié du fait d'une efficacité insuffisante ou d'une mauvaise tolérance. Le traitement doit être pris régulièrement et ne doit jamais être interrompu brutalement. Dans la prise en charge, l'éducation de l'enfant – qui doit être initié à sa maladie et prendre une part active dans son traitement s'il en est capable – et de l'entourage (d'abord les parents) est fondamentale pour la réussite du traitement.
Dans certaines épilepsies rebelles et dont le point de départ a été clairement identifié, on peut proposer une **chirurgie du cerveau** qui consiste à enlever ou déconnecter la région qui « décharge ».

Soutien psychoaffectif

L'apparition d'une épilepsie chez un enfant est lourde de conséquences. Les parents ont à supporter le poids d'un tabou social. Le risque permanent de récidive des crises est source d'angoisse et de discrimination, ce d'autant que les crises seront survenues dans un lieu public. Pour l'enfant, ces réactions sont d'autant plus difficiles à comprendre qu'il ne garde en général aucun souvenir de l'épisode s'il s'agit d'une crise généralisée, ou une impression indescriptible et bizarre s'il s'agit

Que faire en cas de crise chez l'enfant ?

Installer l'enfant : en cas de crise généralisée, l'enfant doit être couché en décubitus latéral (fig. 2A) pour le protéger des blessures liées aux mouvements anormaux, et pour éviter que la tête ne parte en arrière et ne provoque des troubles respiratoires ou que le sujet ne fasse une fausse route. En effet, durant la crise, le risque d'inhalation est double car il y a une salivation abondante et le sujet peut vomir.

Arrêter la crise : le traitement de la crise consiste à injecter du Valium® par voie intra-rectale. Cette voie d'administration, simple et rapide, permet en général de faire céder la crise en quelques secondes. Les parents, avertis de ce traitement d'urgence, gardent disponibles le matériel (ampoule de Valium®, sonde intra-rectale). La dose de Valium® est prescrite en fonction du poids de l'enfant et doit être respectée, car des doses plus importantes sont rarement plus efficaces mais peuvent entraîner des dépressions respiratoires.

Parfois, la crise cède rapidement sans aucun traitement. En cas de récidive immédiate, l'enfant doit être vu par un médecin ; si la crise se prolonge (plus de vingt minutes), il est nécessaire d'hospitaliser l'enfant.

Certains enfants restent très fatigables plusieurs jours après la crise mais, en règle générale, ils peuvent reprendre une activité normale, en particulier la scolarisation, dès le lendemain.

d'une crise partielle. Il faut démystifier ces phénomènes et expliquer, à l'enfant comme aux parents, qu'ils trouvent leur origine dans la cicatrice cérébrale. Si ces crises sont difficiles à juguler, elles vont occasionner des hospitalisations nombreuses. Chez le nourrisson, la répétition quotidienne voire pluri-quotidienne de crises est un handicap au développement de son éveil, car il ne peut profiter des stimulations qui lui sont offertes. Dans la vie de l'enfant, il y a des périodes où, probablement du fait du développement et de la maturation cérébrale, le risque de crise est majoré ou réapparaît. C'est dire la nécessité d'un soutien pour le développement de l'éveil et l'équilibre psychoaffectif de ces enfants.

VIVRE AVEC

On veillera à donner à l'enfant un rythme de vie le plus régulier possible et un mode de vie le plus proche possible de la normale. Pour cela, il faut veiller à :

– **éviter l'adjonction de facteurs de risque** : certains facteurs favorisent l'excitabilité cérébrale : la fièvre, le bruit, les éclairs lumineux intenses (TV, jeux vidéo), l'émotion, la fatigue. Il convient donc de les éviter. Les enfants atteints d'encéphalopathie épileptique restent particulièrement fragiles à la moindre agression et on observe une recrudescence des crises en cas de fièvre par exemple, ou lorsque le rythme ou les conditions de vie de l'enfant sont brutalement modifiés (voyages avec décalages horaires…) ;

– **faire face au risque de crise** : une crise est un évènement désagréable, mais rarement grave, sans conséquence vitale malgré son caractère impressionnant et brutal. Tout professionnel auprès d'enfants handicapés doit, comme les parents, connaître les gestes d'urgence.

Les encéphalopathies épileptiques

Syndrome de West : il touche le nourrissson dans sa première année et regroupe des signes cliniques et des signes électro-encéphalographiques particuliers. Les premiers signes sont en général repérés par la famille devant un enfant qui devient indifférent, qui perd ses acquisitions psychomotrices. Les crises cliniques, contemporaines de cette régression, retiennent moins l'attention des parents ; elles sont marquées par des spasmes (contractions musculaires brèves de deux ou trois secondes, bilatérales, symétriques, de la tête, du tronc, des quatre membres) généralement en flexion, plus rarement en extension. Au début, les spasmes peuvent être isolés, survenant surtout au réveil ou lors du sommeil, puis ils se répètent fréquemment par salves. Le tracé électro-encéphalographique a un aspect « hypsarythmique », c'est-à-dire associant une désorganisation complète du tracé avec succession ininterrompue d'ondes lentes et de pointes de très grande amplitude, généralisées. Ce syndrome, s'il est secondaire à une lésion cérébrale, est de mauvais pronostic dans 80 % des cas : les crises sont difficiles à juguler et peuvent évoluer vers une épilepsie rebelle, une dégradation du niveau des acquisitions psychomotrices. Les troubles les plus fréquemment observés par la suite sont un comportement de type psychotique, (enfant qui se replie sur lui et fuit le contact).

Le syndrome de Lennox-Gastaud : il survient entre 2 et 6 ans et se définit par l'association d'un retard mental important et de trois types de crise : absence atypique (c'est-à-dire suspension du contact avec perte de connaissance incomplète permettant la poursuite d'une certaine activité), crise tonique (raidissement brutal du corps), crise atonique (chute brutale de la tête ou de tout le corps). L'EEG est très anormal durant et en dehors des crises. Ce type d'épilepsie est difficile à juguler et le retard mental profond, avec ralentissement du développement psychomoteur et troubles du comportement, nécessite une éducation spécialisée. Le plus souvent, il est secondaire à une lésion cérébrale et évolue vers une dégradation intellectuelle et une épilepsie sévère.

L'épilepsie myoclonique (progressive) du nourrisson : elle survient avant un an. L'enfant présente initialement des crises en contexte fébrile, généralisées ou hémicorporelles puis des myoclonies (secousses musculaires brèves). Lors des crises, on observe la chute brutale de la tête ou du corps de l'enfant, liée à la secousse myoclonique qui correspond à une contraction brusque, brève, non-rythmique d'un muscle. Ces enfants présentent un retard psychomoteur avec stagnation des acquisitions et gardent un démarche maladroite de type ataxique. L'EEG est perturbé pendant et en dehors des crises. Les crises sont rebelles au traitement.

Les parents doivent toujours avoir du Valium® à portée de main (dans le sac à main par exemple) ;

– **informer l'école** : notamment le médecin scolaire qui répercutera les mesures nécessaires à la bonne intégration de l'enfant ;

– **choisir les activités de loisirs** : la question se pose surtout pour les activités sportives permises par le handicap sous-jacent. Le sport n'est pas contre-indiqué, mais il faut éviter les sports violents ou ceux au cours desquels la survenue d'une crise est dangereuse (la natation est possible si le traitement est bien équilibré et si une surveillance constante de l'enfant est possible). Pour la plupart des sports, les risques de chute au sol ne sont pas majorés par l'existence d'une épilepsie.

Pour en savoir plus **(paramédicaux)**

Arthuis M., Pinsard N., Ponsot G., *Neurologie pédiatrique*, Paris, Flammarion, 1990. pp. 163-223.